

Trifazik Dalgalarla Prezente Olan Bir Nonkonvulsif Status Epileptikus Olgusu

A Case of Nonconvulsive Status Epilepticus Presenting with Triphasic Waves

Ülgen YALAZ TEKAN,¹ Zahide MAIL GÜRKAN,² Ali Zeynel Abidin TAK,³ Ayşe DESTİNA YALÇIN,⁴ Hulki FORTA⁵

¹Van Bölge Eğitim ve Araştırma Hastanesi, Nöroloji Kliniği, Van

²SEP Medikal, EMG Laboratuvarı, İstanbul

³Kahta Devlet Hastanesi, Nöroloji Kliniği, Adıyaman

⁴Ümraniye Eğitim ve Araştırma Hastanesi, Nöroloji Kliniği, İstanbul

⁵Serbest Nörolog

Özet

Nonkonvulsif status epileptikus (NKSE) klinik olarak mental durum ya da davranış değişikliğine yol açan, EEG'de devamlı ıktal aktivite ile birliktelik gösteren ve konvulsif nöbetlerin gözlenmediği bir tablo olarak tanımlanmaktadır. Tanıda gecikme NKSE'ye bağlı morbidite ve mortalite oranını arttırmaktadır. NKSE'de çeşitli EEG paternleri tanımlanmıştır. Hepatik ensefalopatinin patognomonik bulgusu kabul edilen trifazik dalgalar NKSE'de de görülebilmektedir. Bu yazıda, klinik olarak NKSE düşünülen ve EEG'sinde tekrarlayan trifazik dalgalar gözlenen bir olgu üzerinden metabolik ensefalopati ve NKSE ayırıcı tanısının tartışılması amaçlanmıştır.

Anahtar sözcükler: Metabolik ensefalopati; nonkonvulsif status epileptikus; trifazik dalgalar.

Summary

Nonconvulsive status epilepticus (NCSE) is defined as a condition causing mental status or behavioral changes clinically, which are associated with continuous ictal activity on electroencephalography (EEG) in the absence of convulsive seizures. Delay in the diagnosis of NCSE may increase morbidity and mortality. Several EEG patterns have been identified in NCSE. Triphasic waves accepted as pathognomonic for hepatic encephalopathy are also seen in NCSE. In this presentation, we discuss a differential diagnosis of metabolic encephalopathy and NCSE with the help of a case thought to be NCSE clinically and associated with continuous triphasic waves in EEG.

Key words: metabolic encephalopathy; nonconvulsive status epilepticus; triphasic waves.

Giriş

Nonkonvulsif status epileptikus (NKSE), klinik olarak 30 dakikadan uzun süreli mental durum ya da davranış değişikliğine yol açan ve EEG'de devamlı iktal aktivite ile birliktelik gösteren bir tablo olarak tanımlanmaktadır.^[1] NKSE'nin, klinik ve EEG özelliklerinin birlikte yer aldığı ilk tanımlama 1945'te Lennox tarafından yapılmıştır. NKSE, metabolik bozukluklar, enfeksiyon, hipoksi, ilaç kullanımı ve santral sinir sistemi hastalıkları gibi pek çok durumla ilişkili olabilir ya da konvulsif nöbetin öncesinde ortaya çıkabilir. Klinikte uykuya eğilim, konfüzyonel tablo, davranış değişiklikleri, psikiyatrik semptomlar, otomatizmalar, miyokloniler, konuşma bozuklukları, otonom belirtiler gibi çok çeşitli şekillerde prezente olabilir.^[2] Klinik belirtilerin çeşitliliği ve kimi hastalarda eşlik eden diğer medikal sorunların varlığı, tablonun tanınmasını zorlaştırmakta ve tanıda gecikmeye yol açabilmektedir.

NKSE tanısını koyabilmek için klinik belirtilerle birlikte şüphe duyulduğunda EEG incelemesinin yapılması gerekmektedir.

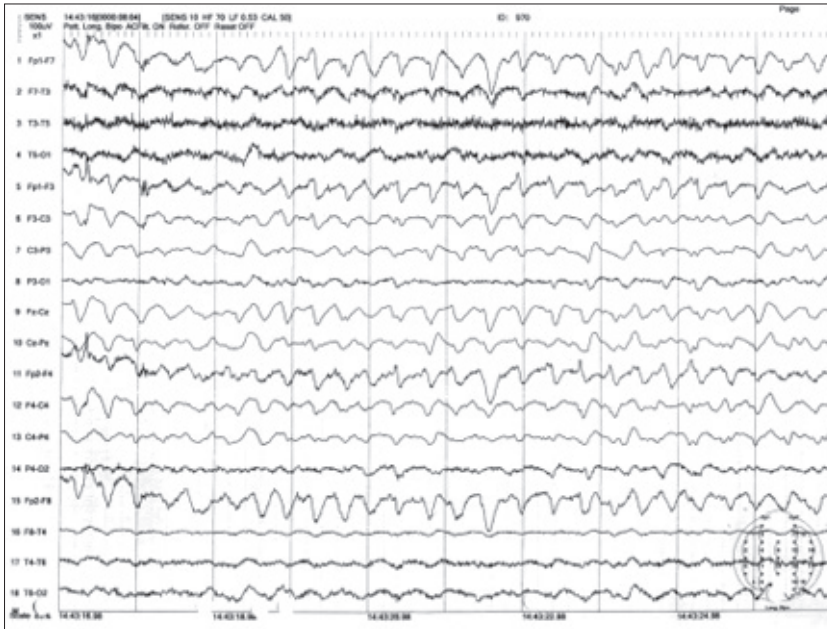
NKSE'de bir kısmı halen tartışmalı görünmekle birlikte çeşitli EEG paternleri tanımlanmıştır. Bunlar arasında jeneralize diken-yavaş dalga deşarjları, periodik lateralizan epilep-

tiform deşarjlar (PLEDs), bilateral bağımsız PLED'ler (BIP-LEDs), fokal ya da jeneralize periodik epileptiform deşarjlar (PEDs) ve daha nadiren de trifazik dalgalar sayılabilir.^[1]

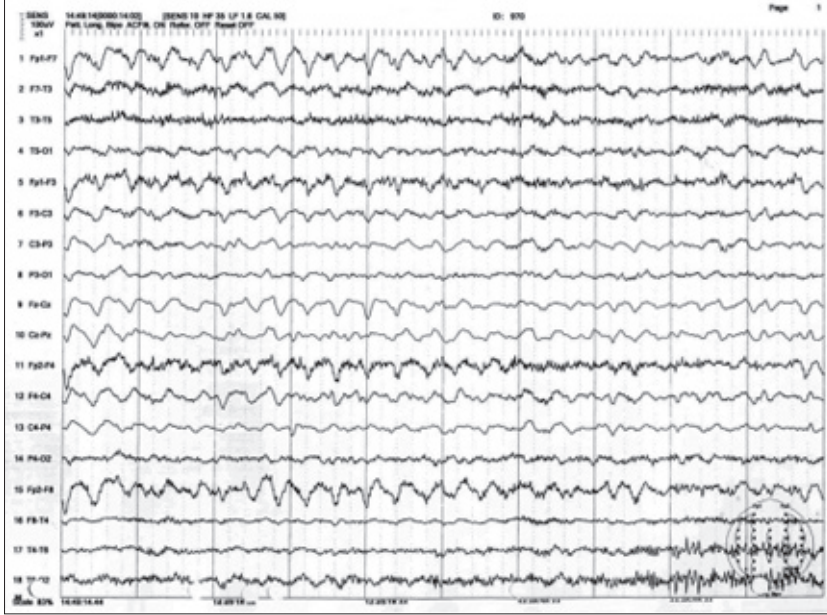Olgu sunumumuzda, klinik olarak bilinç değişikliği ve otomatizmaları gözlemlenen bir hastanın EEG bulgularından yola çıkarak trifazik dalgaların yol açabileceği ayırıcı tanı güçlüklerinin irdelenmesi amaçlanmıştır.

Olgu Sunumu

Kırk üç yaşında erkek hasta, bilinç kaybı, kol ve bacaklarda kasılma, idrar kaçırma yakınmalarıyla tarafımıza başvurdu. Öyküsünde altı yıl önce başlayan ve giderek ilerleyen yürüme güçlüğü olduğu, bir yıl önce şikayetlerine konuşma bozukluğunun eklendiği ifade edildi. Hastanın son iki ay içinde iki kez jeneralize tonik klonik konvülsiyon geçirdiği öğrenildi. Özgeçmişinde altı yıl önce geçirdiği splenektomi operasyonu dışında özellik yoktu. Nörolojik muayenede hastanın bilinci açık, kooperasyon kısmen kurulabiliyordu. Konuşması ileri dizartrikti. Konuşma içeriği normal, anlaması tamdı. Kranial alan intakttı. Motor sistem muayenesinde kuadriparezisi mevcut olan hastanın derin tendon refleksleri global olarak artmıştı. Taban cildi refleksleri bilateral ekstansör yanıtı idi. Palmomenta refleks bilateral pozitif saptandı. Çekilen kranial MR'ında kortikal atrofi



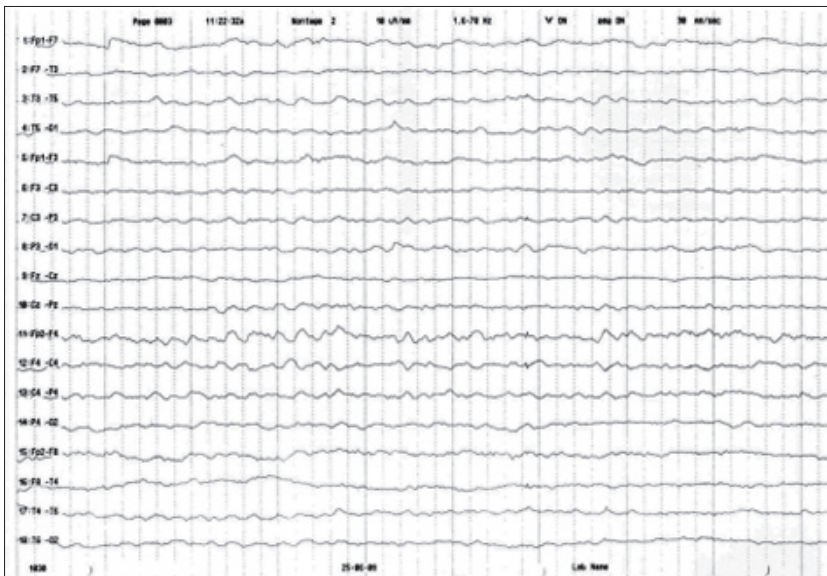
Şekil 1. Hastanın konfüzyonda olup boş baktığı dönem.



Şekil 4. Diazepam infüzyonu sonrası trifazik dalgaların silindiği görülmekte.

İzleminde hastada bilinç bulanıklığı gelişti. Yapılan nörolojik muayenede hasta ile göz kontağı kurulamadı, verbal çıktısı yoktu, orolalimenter otomatizmalar izlendi. Aynı gün yapılan EEG incelemesinde konfüzyonel durum esnasında yaygın delta frekansında yavaş dalgalar ile tekrarlayan trifazik dalgalar dikkati çekmekte idi (Şekil 1). Otomatizmalar ortaya çıktığında EEG’de trifazik dalgalarda belirginleşme

ve kas artefaktları izlendi (Şekil 2, 3). Diazepam infüzyonu ile hastanın otomatizmaları kayboldu; EEG’de trifazik dalgalar silindi, yaygın delta frekansında yavaş dalga aktivitesi izlendi (Şekil 4). Bu dönemde bakılan serum amonyak düzeyi 634 mcg/dl saptandı. Daha sonra yinelenen EEG’lerde ilk çekilen EEG’lerdeki gibi yaygın 4-5 Hz frekanslı teta dalgaları görüldü (Şekil 5).



Şekil 5. Statusun dokuzuncu gününde yaygın teta frekansında dalgalar gözlenmekte.

Tartışma

“Trifazik” terimi karakteristik bir dalga formunu tanımlamaktadır: Düşük amplitüdü keskin negatif dalga, yüksek amplitüdü keskin pozitif dalga ile devam etmekte ve yavaş negatif dalga ile sonlanmaktadır.

Trifazik dalgalar ilk olarak hepatik ensefalopati bulgusu olarak ortaya atılmış, sonrasında santral sinir sistemini etkileyen her tür toksik metabolik ve strüktürel bozukluk ile birlikteliği tanımlanmıştır. Literatürde Creutzfeldt-Jakob hastalığı, bilateral paramedian talamik enfarkt, tüberküloz menenjit gibi farklı süreçlerde EEG’de trifazik dalgaların varlığı bildirilmiştir.^[3-5] Bunun yanı sıra trifazik dalgalar günümüzde NKSE’nin EEG bulgularından biri sayılmakta olup sıklıkla metabolik ensefalopatiler ile ayırıcı tanıda güçlüğe neden olmaktadır.^[6]

EEG bulgularındaki benzerliğin yanı sıra hem NKSE hem de ensefalopati tablolarında bilinç ve mental aktivitede bozulma, davranış değişikliği ya da psikiyatrik semptomlar gibi benzer klinik belirtiler görülebilmektedir.^[7] Bu iki durumun yönetimi birbirinden farklı olup NKSE’de antiepileptik ilaçların kullanımı gerekmekte, metabolik ensefalopatide ise altta yatan etyolojiye yönelik tedaviler uygulanmaktadır.^[8]

Trifazik dalgaların morfolojik özellikleri NKSE ve metabolik ensefalopati ayırıcı tanısında önemli olabilmektedir. Yapılan çalışmalara göre; metabolik ensefalopatiye özgü trifazik dalgalar bilateral simetrik ve anterior bölgelerde ağırlıklı olarak gözlenmekte, fokal ya da bilateral asimetrik yerleşimli atipik trifazik dalgaların varlığı NKSE’yi akla getirmektedir.^[9]

Antiepileptik ilaç uygulamasıyla EEG’de trifazik dalgaların silinmesi, NKSE ve ensefalopati ayırıcı tanısında yardımcı olabilmektedir. Ancak ensefalopatiye bağlı trifazik dalgalar da benzodiazepine yanıtı olabildiğinden tanıda kesin bir kriter olarak görülmemektedir.^[10]

Bunlara ilaveten, NKSE ve metabolik ensefalopatinin bir arada bulunduğu tablolar da görülebilmekte ve bu durumda NKSE tanısı tek başına klinik gözlem ve deneyime dayandırılmaktadır.^[7]

Hastamızda bilinç değişikliğine eşlik eden otomatizmalar ve EEG’de buna eşlik eden yavaş bir zemin aktivitesi üzerin-

de beliren, sık yineleyen trifazik dalgalar öncelikle bir NKSE olarak değerlendirildi. Diazepam uygulamasını izleyerek EEG’de trifazik dalgaların silinmesi ve hastanın klinik tablosunun düzelmesi NKSE’yi destekler olarak yorumlandı. Amonyak düzeyinin yüksekliği ise tablonun karaciğer yetmezliği zemininde gelişen bir NKSE olduğunu düşündürdü.

Her iki tablonun klinik ve EEG bulgularının benzerliği yanı sıra hastamızda NKSE’yi ve hepatik ensefalopatiyi bir arada düşündüren klinik ve laboratuvar bulguları mevcuttu. Bu anlamda ayırıcı tanıda zorluk yaşandı. Yüksek morbidite ve mortalite oranı göz önünde bulundurularak hastaya öncelikle NKSE gibi müdahale edildi, klinik tablonun düzelmesini takiben altta yatan etyolojiye yönelik tedavi başlandı.

Fokal nörolojik bulgular ya da konvulsif nöbetler olmadığı; hastalarda gözlenen bilinç değişikliği ve konfüzyonel durum; genellikle farklı tablolarla ilişkilendirilmekte ve NKSE tanısı gecikebilmektedir. Klinik şüphe halinde EEG’nin hızlı bir şekilde planlanması gerekmektedir. Olgumuz metabolik ensefalopatide görmeye alışık olduğumuz trifazik dalgaların, NKSE bulgusu olarak saptanabileceğini göstermesi açısından önem arz etmektedir ve ayırıcı tanıda her iki tablonun da klinik ve EEG bulguları eşliğinde ele alınması gerektiğini vurgulamak amacıyla sunulmuştur.

Çıkar Çatışması

Yazar(lar) çıkar çatışması olmadığını bildirmişlerdir.

Kaynaklar

1. Brenner RP. Is it status? *Epilepsia* 2002;43 Suppl 3:103-13.
2. Baykal BB, Altındağ EA. Nonkonvulsif status epileptikus. In: Bora İ, Yeni SN, Gürses C, editors. *Epilepsi*. 1st ed. İstanbul: Nobel Tıp Kitabevleri; 2008. p. 457-71
3. Gozke E, Erdal N, Unal M. Creutzfeldt-Jacob Disease: a case report. *Cases J* 2008;1(1):146.
4. Kenangil G, Orken DN, Yalcin D, Gundogdu L, Forta H. Triphasic EEG pattern in bilateral paramedian thalamic infarction. *Clin EEG Neurosci* 2008;39(4):185-90.
5. Konno S, Sugimoto H, Nemoto H, Kitazono H, Murata M, Toda T, et al. Triphasic waves in a patient with tuberculous meningitis. *J Neurol Sci* 2010;291(1-2):114-7.
6. Morioka T, Sayama T, Mukae N, Hamamura T, Yamamoto K, Kido T, et al. Nonconvulsive status epilepticus during perioperative period of cerebrovascular surgery. *Neurol Med Chir (Tokyo)*

- 2011;51(3):171-9.
7. Zhang J, Xanthopoulos P, Liu CC, Bearden S, Uthman BM, Pardalos PM. Real-time differentiation of nonconvulsive status epilepticus from other encephalopathies using quantitative EEG analysis: a pilot study. *Epilepsia* 2010;51(2):243-50.
 8. Boulanger JM, Deacon C, Lécuyer D, Gosselin S, Reiher J. Triphasic waves versus nonconvulsive status epilepticus: EEG distinction. *Can J Neurol Sci* 2006;33(2):175-80.
 9. Kaya D, Bingol CA. Significance of atypical triphasic waves for diagnosing nonconvulsive status epilepticus. *Epilepsy Behav* 2007;11(4):567-77.
 10. Fountain NB, Waldman WA. Effects of benzodiazepines on triphasic waves: implications for nonconvulsive status epilepticus. *J Clin Neurophysiol* 2001;18(4):345-52.